

# Rimedi a problemi di isolamento del campo in terapia endodontica

Remedies for dental dam leakage in endodontic therapy

## RIASSUNTO

L'autore presenta una tecnica personale per posizionare la diga di gomma su elementi da trattare endodonticamente che siano estremamente distrutti, molto conici, già preparati protesicamente che necessitano di estrusione ortodontica.

La tecnica proposta sfrutta l'adesione del cemento vetro-ionomero alla dentina, allo smalto e alla diga di gomma. Si riescono così a sigillare gaps (nella tecnica volutamente ampi) fra diga e dente, là dove, per avere un campo asciutto, non si può utilizzare il sigillo dato dalla elasticità stessa della diga di gomma sull'elemento da trattare oppure quando sia rischioso o molto indaginoso posizionare l'uncino sul dente.

**Parole chiave:** Diga di gomma.

**Trattamento endodontico.**

## SUMMARY

The Author presents a personal technique for placing the rubber dam on teeth which are broken, conical, already prepared for a crown, or in need of orthodontic extrusion.

The technique described takes advantage of the bond strength of glass ionomer cement to dentin, enamel and the rubber dam.

This provides a sealing of gaps (purposely kept wide) between the rubber dam and the tooth whenever a dry field cannot be obtained using the seal supplied by the elastical dam on the tooth or whenever placing the clamp may be dangerous and/or complicated.

**Key words:** Rubber dam.  
Endodontic treatment.

### Corrispondenza:

Dr. Giovanni Cavalli  
25123 Brescia - Via S. Gottardo, 26/D  
Tel. 030/3365412

Cavalli G. Rimedi a problemi di isolamento del campo in terapia endodontica. *G It Endo* 1993; 1: 30-32

## INTRODUZIONE

Nella terapia convenzionale endodontica l'isolamento del dente con la diga di gomma è un requisito assoluto: è necessario per ottenere un campo di lavoro sterile, isolando il dente da trattare dal fluido salivare e da eventuale sangue presente nella zona gengivale. La diga aumenta la visibilità all'operatore e protegge inoltre il paziente dall'ingestione e/o aspirazione di liquidi, strumenti e materiali endodontici durante le fasi del trattamento.

Tuttavia ci sono casi in cui il posizionamento della diga e il raggiungimento degli obiettivi sopradetti sono difficili da ottenere: non si ha un perfetto sigillo fra diga e dente con conseguente ingresso di saliva, e/o sangue e fuoriuscita di liquidi di irrigazione (1). L'uncino non è stabile o il suo posizionamento rischioso in particolare su denti molto distrutti o preparati protesicamente. Il primo problema può essere risolto ponendo cementi o materiali gommosi adesivi fra diga, uncino e dente.

Sono stati proposti materiali come il cemen-

to all'ossido di zinco e eugenolo (2), il Cavit (Premier Dental Products, Norristown, PA) (3), Orabase (Colgate, Hoyt, Norwood, MA) (4), Ward's Tempak (Weswood Dental Products, San Francisco, CA) (5). È stata pure proposta una mistura di adesivo da portaimpronte con Stomadhesive (Squibb-Novo Inc., Princeton, NJ) (6).

Questi materiali sono molto utili per avere un sigillo periferico fra diga e struttura dentale residua. Alcuni di questi aderiscono però poco alla diga e al dente, altri induriscono poco o troppo lentamente, altri ancora sono troppo fragili e quindi non adatti a sigillare aperture ampie della diga di gomma con l'elemento da trattare.

Inoltre denti molto distrutti, conici, erotti parzialmente o preparati protesicamente possono non avere sottosquadri sufficienti per mantenere in posizione l'uncino, anche se quest'ultimo è stato bloccato o stabilizzato con i materiali sopradetti.

L'uncino può rappresentare un rischio per il dente stesso (quando si hanno pareti estremamente sottili) o per la gengiva (pensiamo ad un dente anteriore preparato a spalla che debba essere devitalizzato dopo la preparazione protesica).

Un materiale particolarmente adatto per superare questi problemi mi pare essere il cemento vetro-ionomerico (CVI). Esso, dalla sua introduzione ad opera di Wilson e Kent (7), ha avuto una larga diffusione e il suo uso (ed abuso) è ben documentato in letteratura (8-9-10).

Questo materiale ha la proprietà di legarsi allo smalto non trattato e alla superficie dentinale. Il legame può essere aumentato condizionando le superfici con un detergente, o meglio ancora, con acido poliacrilico al 25%: così facendo il legame fra CVI e strutture dentali residue aumenta considerevolmente (11). Nella prima fase di indurimento del CVI è necessario mantenere il campo più asciutto possibile perché questo materiale ha un certo grado di solubilità durante il tempo di presa (12-13); ciò è possibile posizionando rulli di cotone sotto la diga per tamponare la saliva.

## MATERIALI E METODI

Per la tecnica descritta sono state utilizzate capsule predosate di CVI, Ketac Fil (ESPE,



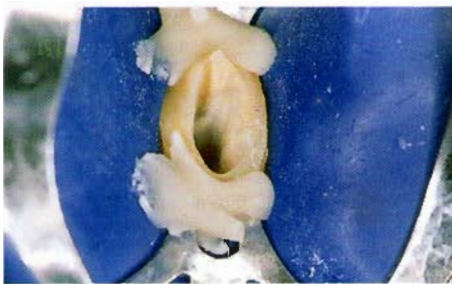Seefeld/Oberbay, W. Germany). Seguendo le istruzioni dei produttori la capsula viene attivata, vibrata e montata su di una apposita pistola. Il CVI viene fatto estrarre e facilmente applicato dove necessario. La superficie dentale può essere stata precedentemente condizionata per aumentare l'adesione anche se, nella pratica clinica, ciò non è essenziale perché il CVI aderisce bene per il tempo necessario al trattamento endodontico e, in secondo luogo, si ha così una maggior facilità alla rimozione dello stesso al termine della terapia.

La rimozione del CVI è molto facile e veloce, viene fatta abitualmente con il manipolo ad ultrasuoni. Per avere una maggiore visibilità del materiale può essere utilizzato un cemento vetro-ionomero riempito con particelle di argento.

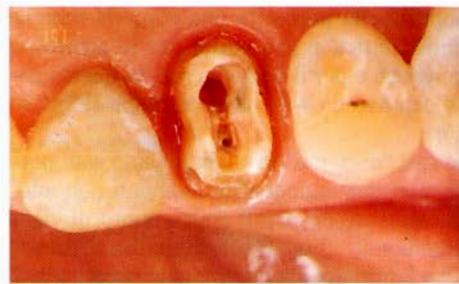
Se dobbiamo mettere sotto diga un dente già preparato protesicamente oppure molto conico, l'uncino può non essere stabile perché non ha sufficiente ritenzione. Il CVI è molto utile per ancorarlo, mantenendolo in posizione, chiudendo contemporaneamente una eventuale infiltrazione marginale, permettendo così il trattamento (Fig. 1). Se il posizionamento del gancio sull'elemento da trattare risultasse molto indaginoso e invasivo nei confronti dei tessuti parodontali, l'alternativa proposta è quella di ancorare la diga di gomma su denti (o strutture residue dentali) adiacenti ad esso. La diga, in corrispondenza dell'elemento da trattare, viene forata in modo da ottenere uno spazio un po' più largo del dente stesso. Il gap viene poi chiuso con il CVI (Figg.2-3-4). L'imbocco dei canali può eventualmente essere protetto da coni di carta, da cotone o da strumenti canalari (Fig. 5).

Nei casi in cui l'uncino potrebbe ledere i tessuti gengivali di un moncone con una forte conicità, è indicato usare la tecnica sopra descritta (Figg. 7-8). La diga viene ancorata con due uncini rispettivamente ad un elemento distale e ad un elemento mesiale al dente da trattare. Il CVI sigillerà poi il gap fra struttura residua dentale e diga (Figg. 6-7-8).

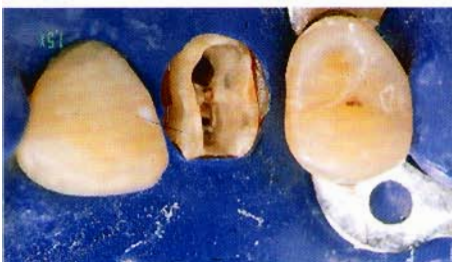Nei casi in cui addirittura l'elemento da trattare sia sotto il livello gengivale (per esempio nel caso di premolari che necessiteranno di una estrusione ortodontica), la tecnica



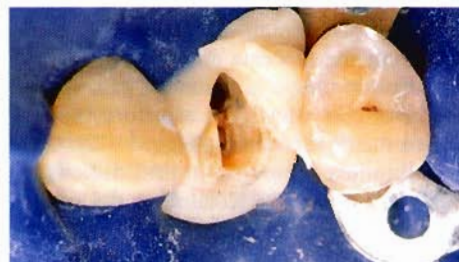**Fig. 1** - L'uncino della diga era poco stabile ed è stato perciò ancorato al dente con CVI.



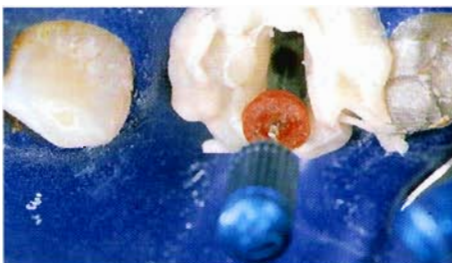
**Fig. 2** - In questo caso il posizionamento dell'uncino sull'elemento da trattare endodonticamente può risultare indaginoso.



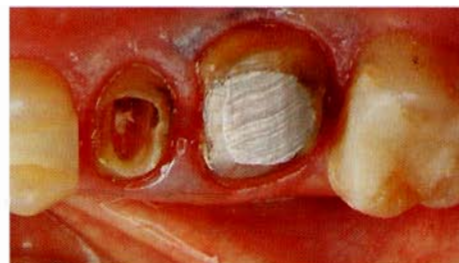**Fig. 3** - La diga viene ancorata sui 2 elementi vicini lasciando un foro - volutamente ampio - per l'elemento da trattare.



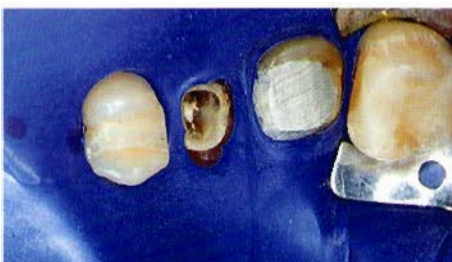**Fig. 4** - Il gap viene sigillato con il CVI.



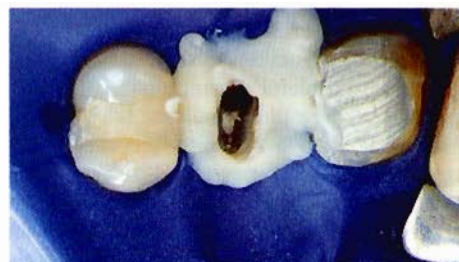**Fig. 5** - L'imbocco del canale può essere protetto da uno strumento endodontico.



**Fig. 6** - L'uncino, posizionato sull'elemento da trattare (25, con accentuata conicità), potrebbe ledere i tessuti gengivali.



**Fig. 7** - La diga viene ancorata sui denti vicini lasciando intorno all'elemento da trattare uno spazio volutamente ampio.



**Fig. 8** - Il gap viene sigillato con il CVI.



sopradetta permette una comoda terapia endodontica senza danni per le strutture gengivali e per il dente stesso, in questo caso con pareti estremamente fragili (Figg. 9-10).

In casi "disperati" in cui dobbiamo sottoporre a terapia endodontica elementi non adeguatamente preparati da un punto di vista parodontale (Fig. 11), l'alternativa è rimandare il trattamento oppure ancorarsi ai denti o strutture residue dentali anche lontane ma più stabili e affidabili dell'elemento da trattare.

La diga può essere ancorata con un uncino alle strutture dentali, ma può pure essere efficacemente bloccata ad esse con CVI. In un secondo tempo si chiude il gap, volutamente ampio, fra diga e struttura residua dell'elemento da trattare (Figg. 11-12). Questa metodica permette, in casi difficili, di ottenere un perfetto isolamento del campo e quindi le condizioni ideali per poter eseguire una corretta terapia endodontica.

## CONCLUSIONI

Nel totale rispetto dei tessuti parodontali e dentali residui, la tecnica descritta permette di posizionare la diga di gomma su elementi molto distrutti, conici, preparati protesicamente o quando l'uncino può rappresentare un rischio per dente e gengiva.

L'applicazione del CVI è facile e veloce e, se il cemento è stato messo con attenzione, esso è facilmente asportabile, alla fine del trattamento, con l'impiego del manipolo ad ultrasuoni.

Nella routine quotidiana la tecnica può essere utilizzata in molti casi, non necessariamente "disperati". Prevedendo il problema, senza fare maldestri tentativi che possono dare problemi di sanguinamento gengivale e rendere più complessa la metodica (in questo caso si rendono necessarie più apposizioni di CVI per chiudere eventuali piccoli "buchi" residui), la tecnica descritta non richiede più di cinque minuti, dopo di che si può iniziare a lavorare con la massima tranquillità e sicurezza.

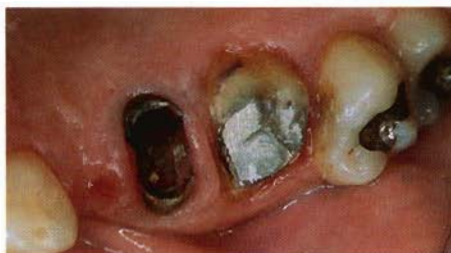

Fig. 9 - L'elemento da trattare (25) ha i bordi sotto il livello gengivale e necessiterà di una estrusione ortodontica.

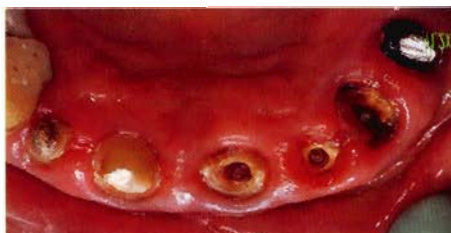

Fig. 11 - Paziente non adeguatamente preparato da un punto di vista parodontale inviolato per terapie endodontiche.

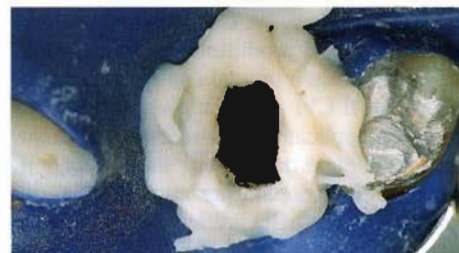


Fig. 10 - Il campo asciutto ottenuto dal sigillo fra diga e dente dato dal CVI.

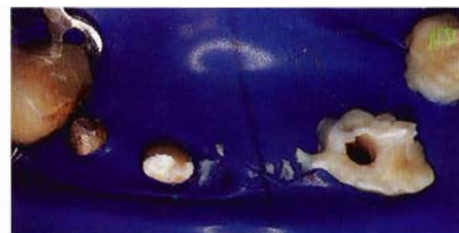


Fig. 12 - La diga è stata ancorata lontano dall'elemento da trattare (22) con un uncino (13) e del CVI (24), stabilizzata facendo emergere solo i 2 monconi posti sopra il livello gengivale e infine bloccata con il CVI posto fra diga e struttura residua dentale.

## BIBLIOGRAFIA

- 1 - Weisman MI. Remedy for dental dam leakage problems. *J Endod* 1991; 2: 88-9
- 2 - Messing JJ, Stock CJR. *Color atlas of endodontics*. St Louis: CV Mosby, 1989; 90-3
- 3 - Walton RE, Torabinejad M. *Principles and practice of endodontics*. Philadelphia: WB Saunders Co. 1989; 121-4
- 4 - Glick D. Use of a protective emollient as an endodontic aid. *Oral Surg Oral Med Oral Pathol* 1967; 24: 497-9
- 5 - Weine FS. *Endodontic therapy*. 4th ed. St. Louis: CV Mosby Co 1989; 275-6
- 6 - Bramwell D, Hicks ML. Solving isolation problems with rubber base adhesive. *J Endod* 1986; 12: 363-7
- 7 - Wilson AD, Kent BE. A new translucent cement for dentistry. *Br Dent J* 1972; 132: 133-5

- 8 - Simmons JJ. The miracle mixture: glass ionomer and allopy powder. *Tex Dent J* 1983; 100: 6-12
- 9 - McLean JW, Glasser O. Glass-cement cements. *Quint Int* 1985; 16: 333-43
- 10 - Swift EJ. Glass ionomers: a review for the clinical dentist. *Gen Dent* 1986; 34: 468-71
- 11 - Powis DR, Folleras T, Merson SA, Wilson AD. Improved adhesion of a glass ionomer cement to dentin and enamel. *J Dent Res* 1982; 61: 1416-22
- 12 - Phillips S, Bishop BM. An *in vitro* study of the effect of moisture on glass-ionomer cement. *Quint Int* 1985; 16: 175-77
- 13 - Oilo G. Early erosion of dental cements. *Scand J Dent Res* 1984; 92: 539-43